

BACCALAURÉAT GÉNÉRAL

Session 2018

SCIENCES

ÉPREUVE ANTICIPÉE

Séries ES et L

Durée de l'épreuve : 1 heure 30 – Coefficient 2

Le sujet comporte 8 pages.

ATTENTION : Annexe à rendre avec la copie (page 6/8)

Dès que le sujet vous est remis, assurez-vous qu'il est complet et que toutes les pages sont imprimées.

Si le sujet est incomplet, demandez-en immédiatement un nouvel exemplaire aux surveillants.

L'usage de la calculatrice n'est pas autorisé.

LES TROIS PARTIES DU SUJET DOIVENT ÊTRE TRAITÉES

Une mousse au chocolat originale

La préparation d'une mousse au chocolat repose sur l'utilisation de blancs d'œufs battus en neige. Il existe d'autres recettes.

Document 1 : deux recettes de mousse au chocolat

une recette traditionnelle

- Faire fondre 100 g de chocolat au bain-marie.
- Séparer le jaune du blanc de 3 œufs.
- Hors du feu, incorporer un sachet de sucre vanillé aux jaunes d'œufs, puis le chocolat fondu.
- Battre en neige ferme les blancs à l'aide d'un fouet ou au robot ménager.
- Les incorporer délicatement au mélange jaunes d'œuf - sucre - chocolat.
- Mettre au frais 1 heure minimum.

une recette 100 % végétale

- Faire fondre 100 g de chocolat au bain-marie.
- Battre en neige ferme 150 mL d'aquafaba de pois chiches à l'aide d'un fouet ou au robot ménager.
- Tout en continuant à battre, ajouter un sachet de sucre vanillé.
- Incorporer délicatement ce mélange au chocolat fondu.
- Mettre au frais 1 heure minimum.

Qu'est-ce que l'aquafaba ?

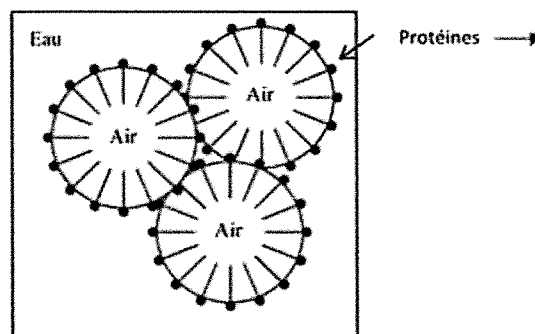
Du latin « aqua » (eau) et « faba » (haricots), l'aquafaba est simplement le jus de cuisson de légumineuses.

Ce jus de cuisson est composé principalement d'eau, mais aussi de protéines, de fibres, de féculs et de sucres. Durant la cuisson, les légumineuses transmettent à l'eau environ 5 % de leurs composants naturels. L'évaporation de l'eau permet une concentration plus élevée de ces nutriments. Nous arrivons donc à une moyenne de 90 % d'eau pour 10 % de protéines. Et c'est justement le ratio que l'on retrouve dans le blanc d'œuf de poule.

Document 2 : Les propriétés des protéines

Les protéines possèdent des propriétés physico-chimiques pouvant jouer un rôle important dans les préparations culinaires, la conservation et la consommation.

Ces propriétés résultent des interactions moléculaires des protéines avec leur environnement. Par exemple leurs caractères hydrophile et hydrophobe leur confèrent des propriétés de surface à l'œuvre dans les mousses et les émulsions (*voir figure ci-dessous*).



Organisation des protéines dans une mousse air-eau

D'après Stéphane BOUQUELET - Professeur,
Université des Sciences et Technologies de Lille
« Protéines alimentaires » disponible sur
<http://biochim-agro.univ-lille1.fr>
(consulté le 14-09-2017)

Document 3 : quelques données concernant la production des pois chiches et des œufs

	Pois chiche	Œuf
Engrais azotés	Pas d'apport nécessaire	Besoin d'apports pour la production de la nourriture (céréales) des poules
Produits phytosanitaires	Besoins réduits	Besoins importants pour la production de la nourriture (céréales) des poules
Volume d'eau nécessaire (L.kg ⁻¹ de protéines)	19 000	29 000
Production énergétique par unité de surface (10 ⁶ kJ.ha ⁻¹)	12,5	4,8

D'après Mekonnen and Hoekstra, 2012. *A Global Assessment of the Water Footprint of Farm Animal Products*

Commentaire rédigé

Expliquer pourquoi il est possible de préparer une mousse au chocolat avec du jus de conserve de pois chiche en remplacement des œufs et discuter les intérêts de cette substitution.

Vous développerez votre argumentation en vous appuyant sur les documents et sur vos connaissances (qui intègrent, entre autres, les connaissances acquises dans les différents champs disciplinaires).

Troubles de la vision et microgravité

Les astronautes séjournant dans la station spatiale internationale (I.S.S.) évoluent quasi en l'absence de pesanteur (séjours en microgravité). Ces séjours prolongés dans l'espace pourraient avoir des conséquences néfastes sur les yeux des astronautes.

Diagnostic et cause avancée

Document a

Le médecin chef du centre spatial de la NASA relève que des baisses de l'acuité visuelle des astronautes ayant fait de longs séjours dans l'espace ont été observées avec une perte de la vision nette de près, mais que leurs causes ne sont pas encore connues.

27 astronautes ayant passé 108 jours en moyenne dans l'espace, à bord de la navette spatiale ou de l'I.S.S. ont été soumis à un examen par Imagerie par Résonance Magnétique (I.R.M.).

Les résultats de l'étude ont été publiés dans la revue *Radiology*, en juin 2012. D'après le Dr Larry Kramer (University of Texas Medical School, Houston, Etats-Unis), plusieurs anomalies étaient bien visibles sur les I.R.M. de certains astronautes (présentées au document 1b).

Les mêmes symptômes sont observés chez des patients souffrant d'une hypertension intracrânienne (augmentation de la pression dans la boîte crânienne). Le médecin chef de la NASA considère en l'état que l'hypothèse de l'hypertension intracrânienne est intéressante mais pas concluante.

D'après un article de Cécile Dumas, disponible sur *Sciences & Avenir.fr*

Document b : I.R.M. de l'œil gauche d'un astronaute

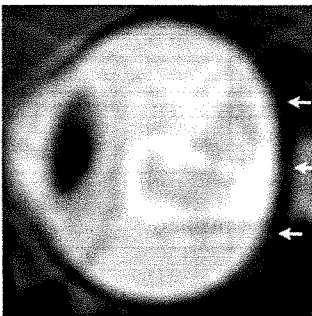


Figure 1

Image de l'œil gauche sain d'un astronaute avant une exposition longue durée à la microgravité. On remarque que l'arrière du globe est normal (flèches).

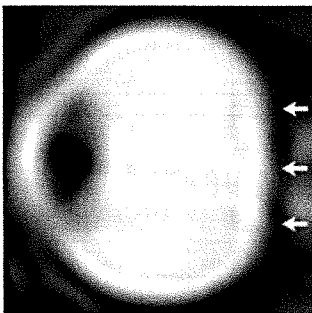


Figure 2

Image de l'œil gauche de l'astronaute après une exposition longue durée à la microgravité. L'arrière du globe est aplati (flèches).

QUESTIONS

Question 1

Indiquer quels troubles de la vision ont pu être constatés chez certains astronautes, après un séjour prolongé dans l'espace.

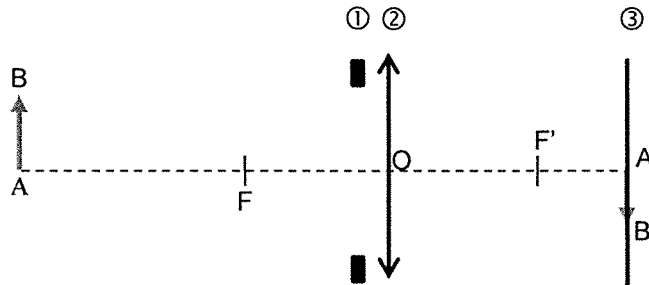
Question 2

Préciser l'hypothèse avancée pour expliquer la cause de ces symptômes.

Question 3

Le schéma 1 ci-dessous modélise la formation de l'image d'un objet proche, noté AB, par l'œil gauche sain de l'astronaute. L'image en I.R.M. de cet œil est donnée en figure 1.

Schéma 1 :



3.a. Associer chaque numéro ①, ② et ③ du schéma 1 à l'élément correspondant du modèle de l'œil réduit.

3.b. RÉPONDRE À LA QUESTION 3b SUR L'ANNEXE.

3.c. Parmi les schémas 2 à 4 ci-dessous, un seul modélise la vision de près de l'astronaute dont l'I.R.M. de l'œil gauche est présentée en figure 2. Identifier ce schéma et reporter son numéro sur la copie. Expliquer le raisonnement.

Schéma 2 :

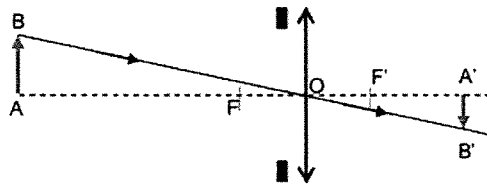


Schéma 3 :

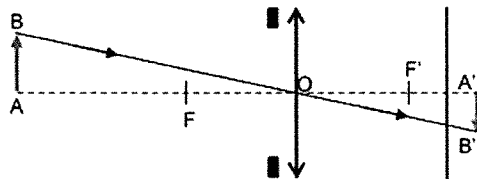
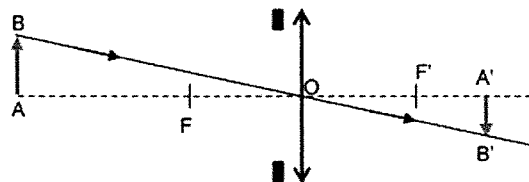


Schéma 4 :



Question 4

Indiquer à quel défaut visuel courant peut correspondre le fonctionnement de l'œil gauche de cet astronaute. Justifier la réponse.

Question 5

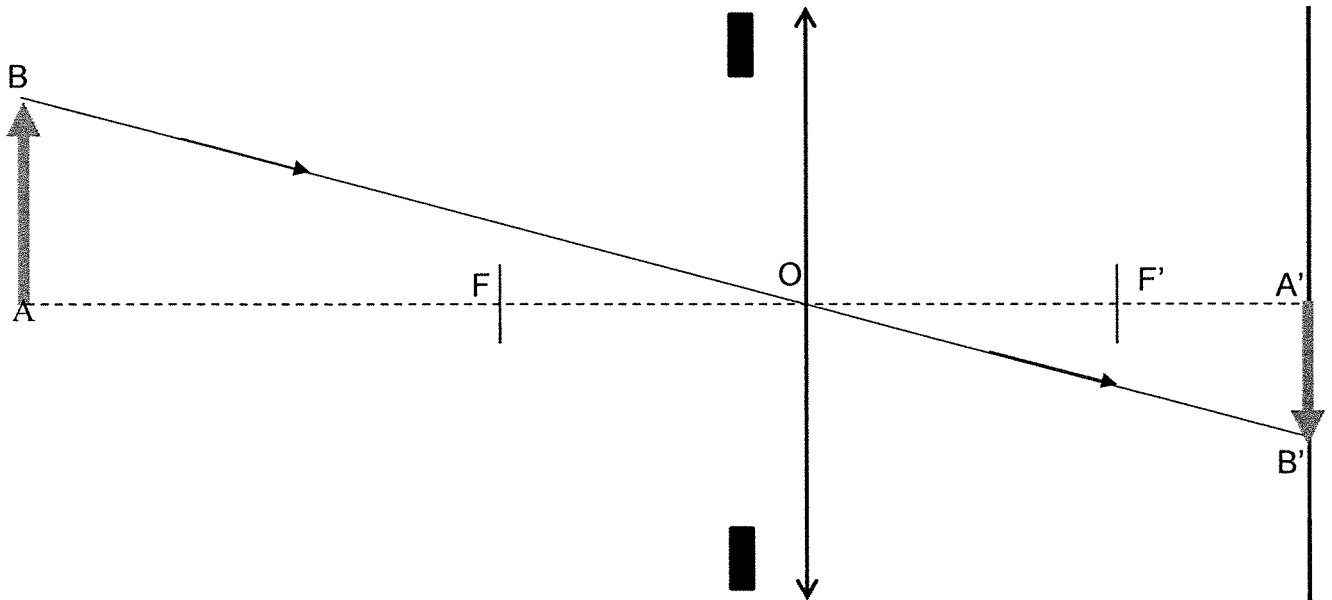
RÉPONDRE À LA QUESTION 5 SUR L'ANNEXE.

ANNEXE
À RENDRE AVEC LA COPIE (PARTIE 2)

Question 3b

Terminer la construction optique du schéma 1 par le tracé du rayon lumineux issu du point B et parallèle à l'axe optique.





Schéma 1 : modélisation de la vision de près d'un astronaute sans problème de vue (I.R.M. de la figure 1).



Question 5

Choisir parmi les lentilles suivantes celle(s) qui peut(vent) modéliser le verre de lunettes utilisé pour corriger le défaut visuel identifié à la question 4.

Cocher la ou les cases correspondantes.

<input type="checkbox"/> 	<input type="checkbox"/> 	<input type="checkbox"/> 	<input type="checkbox"/> 
--	--	--	--

La gonococcie, une infection sexuellement transmissible

La gonococcie appelée aussi blennorragie gonococcique est une infection sexuellement transmissible (IST) due à la bactérie *Neisseria gonorrhoeae*. Selon l'institut de veille sanitaire, environ 15 000 cas de gonococcie ont été recensés en France en 2013, ce qui montre une recrudescence de cette infection. On s'intéresse à cette IST.

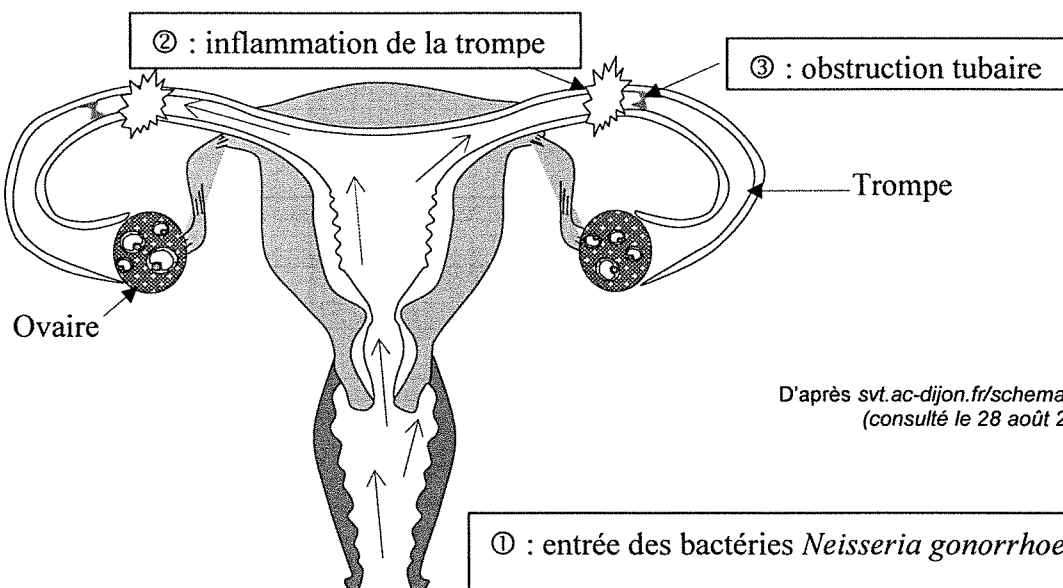
Document 1 : données sur quelques IST

IST	Gonococcie	Papillomavirus	VIH/SIDA
Signes possibles	♂ : Brûlures et/ou écoulement jaune par le pénis ♀ : pas de signes la plupart du temps	Petites verrues sur les organes génitaux ou l'anus	15 jours environ après la contamination : fièvre, éruption cutanée, fatigue, diarrhée, puis ces signes disparaissent
Diagnostic	Prélèvement indolore au bout du pénis ou à l'entrée du vagin	Examen médical	Prélèvement de sang
Complications graves si non traitées	♀ : voir le document 2	Risque de cancer du col de l'utérus pour certains <i>Papilloma</i>	Évolution possible vers le SIDA
Traitement	Antibiotiques associés à un traitement local (crèmes, etc). Les partenaires sexuels doivent être traités en même temps pour éviter de se réinfecter.	Traitement local des verrues (crème, etc.)	Traitement pour limiter la multiplication des virus sans possibilité actuelle de l'éliminer
Possibilité de se faire vacciner	Non	Oui	Non

♂ : homme / ♀ : femme

D'après www.info-ist.fr/tout-savoir-sur-les-ist (Consulté le 30 juin 2017)

Document 2 : complications d'une infection à *Neisseria gonorrhoeae* non traitée



D'après svt.ac-dijon.fr/schemassvt/ (consulté le 28 août 2017)

QUESTIONS

Question 1

Un homme vient de découvrir qu'il est atteint d'une gonococcie. Il encourage sa partenaire à se faire diagnostiquer elle aussi.

Justifier la démarche de ce patient en vous appuyant sur les documents 1 et 2.

Question 2

À partir du document 1 et de vos connaissances, expliquer comment éviter la propagation des IST. Donner deux pistes.